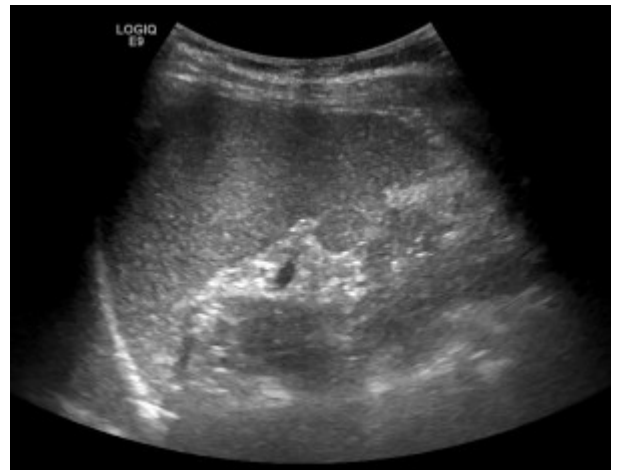


# Chirurgia della milza, linfonodi e collo

Gli interventi chirurgici su milza e linfonodi rappresentano una chirurgia soprattutto di supporto all'attività clinica dell'**ematologia**.

## Linfomi

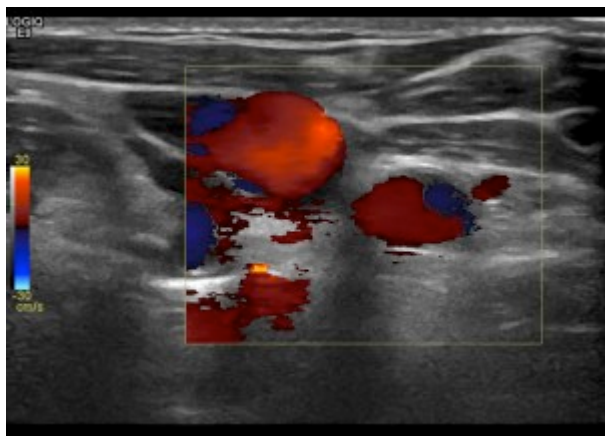


L'asportazione di un linfonodo, manovra apparentemente banale, può diventare difficoltosa laddove non sia chiaro per dimensioni e sede quale linfonodo sia più rappresentativo per porre la diagnosi di **malattia linfoproliferativa**. Diventa quindi fondamentale, per il planning preoperatorio, nella scelta della sede di incisione, l'ecografia, che consente di mirare in maniera assolutamente certa e precisa quale è l'obiettivo da perseguire e quale è il linfonodo che più di tutti ha la probabilità di risultare diagnostico all'esame istologico.

Infatti l'asportazione di un linfonodo ha quasi sempre solo finalità diagnostica e non terapeutica. Le sedi ideali per una asportazione di linfonodi superficiali sono il collo, le ascelle e gli inguini, ma talora i linfonodi sospetti sono situati in sede profonda, addominale o toracica.

In questo caso è possibile quasi sempre ottenere il materiale

mediante una **laparoscopia**, spesso con l'**ausilio dell'ecografia**, eseguita con sonda laparoscopica, per l'identificazione dei linfonodi più idonei.



## Chirurgia della milza – Splenomegalia e masse spleniche

La **splenectomia** in elezione per causa ematologica va da semplici splenectomie, eseguite sempre in laparoscopia classica, ad interventi complessi su milze voluminose del peso di oltre 3.5 kg, in cui l'ausilio di una mano inserita con apposita strumentazione dentro al campo, consente di asportare l'organo sempre con tecnica mini invasiva (chiamata **HALS** ovvero **chirurgia laparoscopica assistita dalla mano**).

## Tumori della tiroide e gozzi multinodulari

Oltre alla chirurgia dei linfonodi laterocervicali, altra patologia di competenza del chirurgo generale è quella **tiroide**.

Le cause più frequenti di asportazione totale o parziale della tiroide sono i **tumori** ed il **gozzo multinodulare**.